

Aus der Kleintierklinik (Chirurgie) (Prof. Dr. M. Kramer) der Justus Liebig Universität
Giessen

Subarachnoidalzyste bei der Katze - Fallbericht einer seltenen Erkrankung

C. Thiel und O. Lautersack

Zusammenfassung

Das Auftreten subarachnoidaler Zysten bei der Katze als Ursache für eine chronisch progressive Ataxie und Harninkontinenz ist selten beschrieben. Vorgestellt wird der Fall einer 12-jährigen, weiblich kastrierten Europäisch Kurzhaarkatze. Die röntgenologische Untersuchung nach subarachnoidaler, okzipitaler sowie lumbaler Kontrastmittelinjektion zeigte das Vorliegen einer tropfenförmigen Kontrastmittelanreicherung im Bereich T11/12. Aufgrund der Verdachtsdiagnose subarachnoidale Zyste wurde eine Hemilaminektomie mit Durotomie und Marsupialisation durchgeführt. Die Kontrolluntersuchung vier Monate nach Operation ergab eine vollständige Wiederherstellung des Patienten.

Summary

Spinal arachnoid cyst in a cat - case report of a rare illness

Spinal arachnoid cysts in cat are a rare reason for chronic progressive ataxia and urinary incontinence. This case report describes a 12 year old european shorthair cat. The contrast radiography (lumbar and occipital puncture) showed a droplike accumulation of contrast medium in T11/12. The cat was suspected of having a spinal arachnoid cyst and underwent surgery including hemilaminectomy and marsupialisation. The clinical examination four month after surgery showed complete recovery.

Einleitung

Subarachnoidalzysten als Ursache einer Rückenmarkskompression sind sowohl beim Menschen als auch bei Hund und Katze eine seltene Erkrankung. Grundsätzlich unterscheidet man in der Humanmedizin zwischen angeborenen, primären Subarachnoidalzysten und sekundären, zystischen Aufweitungen nach Trauma, Infektion oder Blutung (GILSBACH 1992, KRISS et al. 1997, LEE et al. 2001). Die Ätiologie angeborener Subarachnoidalzysten ist weitgehend ungeklärt. Vermutet werden abnorme Entwicklungen der Arachnoidea im Embryonalstadium (SHUANGSHOTI et al. 1988).

Beim Menschen werden spinale intradurale und extradurale Subarachnoidalzysten unterschieden (GILSBACH 1992, LEE et al. 2001). Im Gegensatz zu diesen Befunden beschreiben SKEEN et al. (2003) ausschließlich intradurale Zysten in ihrer Studie über 17 Fälle beim Hund. Vergleichbar zum Mensch unterscheiden SKEEN et al. (2003) beim Hund jedoch ebenfalls zwischen angeborenen und erworbenen Zysten. Sie vermuten beim jungen Tier eine erbliche Ätiologie, bei der klinische

Probleme allmählich durch die Ausdehnung der Zyste wegen pulsatiler Ansammlung von Liquorflüssigkeit entstehen. Auch FRYKMAN (1999) vermutet eine genetische Komponente bei angeborenen Subarachnoidalzysten.

Sowohl bei RYLANDER et al. (2002) als auch bei GNIRS et al. (2003) war der Rottweiler häufiger betroffen als andere Rassen (8 von 14 bzw. 6 von 13 Hunden). Beide vermuten daher eine erhöhte Anfälligkeit dieser Rasse für das Vorkommen von subarachnoidalen Zysten, während GNIRS et al. (2003) zusätzlich aufgrund des jungen Alters der betroffenen Patienten eine mögliche erbliche Komponente vermutet.

Bei der Katze ist das Auftreten einer subarachnoidalen Zyste in Zusammenhang mit ernährungsbedingter Osteodystrophie und Lordose beschrieben (VIGNOLI et al. 1999).

Spinale Subarachnoidalzysten liegen beim Menschen meist dorsal-subarachnoidal (LEE et al. 2001). Auch beim Hund befinden sie sich typischerweise dorsal bzw. dorsolateral-subarachnoidal (RYLANDER et al. 2002, GNIRS et al. 2003, SKEEN et al. 2003). Bei jungen, großen Hunden entstehen sie vor allem im Bereich C1 bis C3, während sie bei älteren, kleineren Hunden eher im Bereich der kaudalen Brustwirbelsäule auftreten (FRYKMAN 1999, SKEEN et al. 2003). Fünf der von RYLANDER et al. (2002) beschriebenen Hunde zeigten bilobuläre oder multiple Zysten.

Bei zwei veröffentlichten Fällen der Katze handelte es sich um die Lokalisationen T12/13 (SHAMIR et al. 1997) und T10/11 (VIGNOLI et al. 1999).

Viele Subarachnoidalzysten erweisen sich beim Menschen als symptomlos, können aber plötzlich oder protrahiert durch Druck auf Rückenmark oder Nervenwurzeln zu klinischen Auffälligkeiten wie Harnabsatzproblemen, spastischen Erscheinungen oder Lähmungen führen (LEE et al. 2001). Im Bereich der Veterinärmedizin stimmt die klinische Symptomatik in den meisten beschriebenen Fällen überein: Durch chronischen Druck auf die langen Rückenmarksbahnen entwickelt sich eine progressive Ataxie oder Schwäche der Hintergliedmaßen, gelegentlich auch Hypermetrie. Auffällig ist meist die fehlende Druckschmerzhaftigkeit im Bereich der Wirbelsäule. Zusätzlich zeigen einige Patienten Inkontinenz oder Dysurie (FRYKMAN 1999, VIGNOLI et al. 1999, SKEEN et al. 2003). Laut SKEEN et al. (2003) tritt Inkontinenz vor allem bei Patienten mit subarachnoidalen Zysten im thorakalen Abschnitt der Wirbelsäule auf.

GNIRS et al. (2003) vermuten aufgrund ihrer Untersuchungen, dass eventuell nicht die Zysten selbst zu neurologischen Problemen führen, sondern dass durch Mikrotraumen und chronische Entzündungsprozesse Verklebungen und sekundäre Erweiterungen des Subarachnoidalraumes entstehen, die dann zu Kompressionen des Rückenmarks führen können.

VIGNOLI et al. (1999) beschreibt bei der Katze zusätzlich Kotabsatzbeschwerden und Hyperreflexie.

Bei allen in der Literatur beschriebenen Fällen wurde eine Myelographie sowie bei einigen Patienten zusätzlich eine computertomographische oder magnetresonanztomographische Untersuchung durchgeführt. GALLOWAY et al. (1999) verglichen anhand von sieben Hunden und einer Katze die diagnostische Wertigkeit dieser drei Untersuchungsmethoden und konnten anhand des Myelogramms alle Zysten sicher diagnostizieren. Die Computertomographie lieferte zusätzliche Informationen über die genaue Lokalisation sowie seitliche Ausdehnung und ermöglichte die Feststellung des Schweregrades der Rückenmarkskompression.

Anhand des MRT-Befundes konnte das zusätzliche Vorhandensein einer Syringomyelie festgestellt werden.

Auch FRYKMAN (1999) und SKEEN et al. (2003) beschreiben die Myelographie als sicheres Nachweisverfahren zur Darstellung subarachnoidaler Zysten.

Da Subarachnoidalzysten beim *Menschen* oft symptomlos bleiben, muss hier vor der Planung eines chirurgischen Eingriffs sorgfältig geprüft werden, ob ein plausibler Zusammenhang zwischen vorliegenden Symptomen und dem Vorhandensein der Zyste besteht (SOMMER et al. 1997, LEE et al. 2001, KUMAR et al. 2003). Die chirurgische Versorgung wird dann unumgänglich, wenn neurologische Dysfunktionen durch Druck auf das Rückenmark bestehen (LEE et al. 2001). Die komplette Resektion der Zystenwand wird als bevorzugte Methode mit sehr guten postoperativen Ergebnissen beschrieben, bei der in den meisten Fällen eine vollständige Heilung der Patienten zu erreichen ist (KRISSE et al. 1997, LEE et al. 2001, KUMAR et al. 2003).

Hinsichtlich der beschriebenen Therapieformen reichen die Angaben bei *Hund* und *Katze* von konservativer Therapie, Hemilaminektomie bzw. dorsaler Laminektomie mit Durotomie und Fenestration oder Marsupialisation der Zyste bis hin zur Durektomie mit Zystenresektion.

SKEEN et al. (2003) beschreiben 17 Fälle beim Hund. Bei einem Patienten konnte mit konservativer Therapie 21 Monate nach Diagnosestellung keine Besserung festgestellt werden. Bei fünf Patienten führten sie eine Hemi- bzw. dorsale Laminektomie mit ausschließlicher Fenestration der Zyste durch. Zwei dieser Tiere zeigten bei einer postoperativen Kontrolle nach 18 bzw. 63 Monate eine deutliche Verbesserung der klinischen Symptome. Ein Hund wies postoperativ keine Verbesserung auf und wurde 8 Monate nach dem chirurgischen Eingriff euthanasiert. 2 Patienten zeigten nach anfänglicher, kurzer Besserung eine Verschlechterung der Symptome einige Monate nach dem chirurgischen Eingriff. In weiteren neun Fällen wurde die Zyste marsupialisiert. Hierbei wurde die Zystenwand eröffnet und die Ränder an das umgebende, paraspinale Fasziengewebe adaptiert. Sieben dieser Tiere zeigten postoperativ Verbesserungen des klinischen Zustandes bis zur vollständigen, klinischen Wiederherstellung. Die komplette Resektion der Zyste wurde bei einem Hund durchgeführt. Der klinische Zustand verbesserte sich postoperativ, der Patient wurde jedoch aufgrund einer anderen Erkrankung einige Monate nach dem chirurgischen Eingriff euthanasiert. Aufgrund dieser Ergebnisse beschreiben SKEEN et al. (2003) die Marsupialisation oder Zystenresektion als beste Methode für eine langfristige Verbesserung des klinischen Bildes. Die Ergebnisse von FRYKMAN (1999) bei vier Hunden scheinen diese Ergebnisse zu bestätigen. Auch RYLANDER et al. (2002) und GNIRS et al. (2003) geben eine überwiegende Besserung des klinischen Bildes nach Resektion der Zysten an.

Von den zwei beschriebenen subarachnoidalen Zysten bei der Katze wurde ein Patient ohne weitere Therapie euthanasiert (VIGNOLI et al. 1999). Die zweite Katze wurde mittels Durotomie und Drainage der Zyste behandelt. 6 Monate nach Operation zeigte dieses Tier keine klinischen Auffälligkeiten mehr (SHAMIR et al. 1997).

Fallbeschreibung

Eine 12 Jahre alte, weibliche, kastrierte Europäisch Kurzhaarkatze wurde wegen einer seit 4 Wochen bestehenden, progressiven Ataxie beider Hintergliedmaßen und zunehmender Harninkontinenz vorgestellt.

Während die klinisch-orthopädische Untersuchung unauffällig war, ergab die klinisch-neurologische Untersuchung eine deutlichen Ataxie und Hypermetrie der beiden Hintergliedmaßen sowie fehlenden Panniculusreflex. Eine Druckschmerzhaftigkeit der Wirbelsäule lag nicht vor. An beiden Aa. femoralis war Pulsation nachweisbar. Labordiagnostische Untersuchungen in der Medizinischen und Gerichtlichen Veterinärklinik 1- Innere Krankheiten der Kleintiere- der Justus Liebig Universität Giessen zeigten keine Auffälligkeiten.

Zur weiteren Diagnostik wurde eine Myelographie in Allgemeinanästhesie durchgeführt. Die Prämedikation erfolgte mit Tiletamin/Zolazepam (Tilest®, 5 mg/kg). Zur Narkoseerhaltung diente Alfaxolon/Alfadolon (Saffan®, 3mg/kg) bis zur Intubation und Inhalation von Isofluran in Sauerstoff. Die okzipitale Kontrastmitteldarstellung zeigte eine tropfenförmige Verbreiterung des Kontrastmittelstreifens mit plötzlichem Stopp über T11/12. Die im Anschluß durchgeführte lumbale Punktion zwischen L5/6 mit Kontrastmitteleingabe in den Subarachnoidalraum zeigte einen normalen Durchfluss des Kontrastmittels nach kranial bis zum vollständigen Stopp bei T11/12 (Abb. 1 und 2).

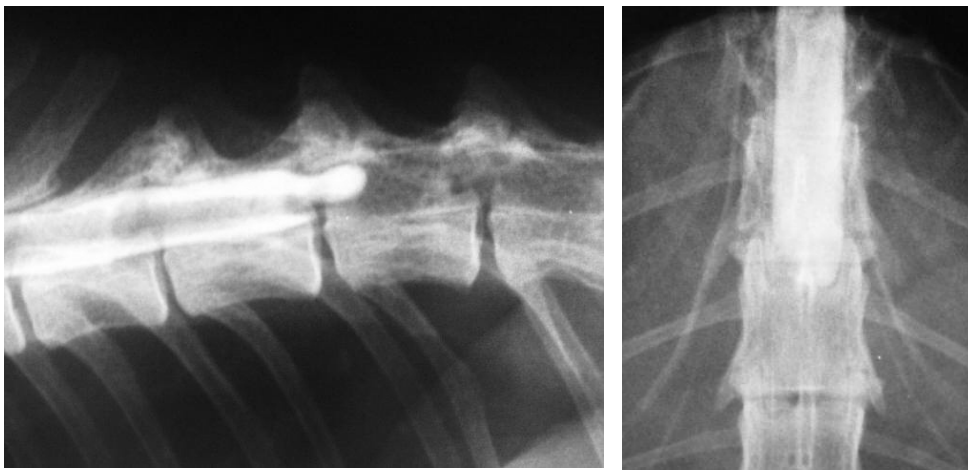


Abb.1: Wirbelsäule (T 10-13), Myelogramm im laterolateralen Strahlengang. Stopp des Kontrastmittels über T11/12 mit tropfenförmiger Abrundung des dorsalen Kontrastmittelstreifens.

Abb.2: Wirbelsäule (T 10-13) Myelogramm im ventrodorsalen Strahlengang. Stopp des Kontrastmittels über T11/12 mit linksseitiger tropfenförmiger Abrundung des Kontrastmittelstreifens.

Aufgrund der klinischen und myelographischen Befunde wurde die Verdachtsdiagnose einer subarachnoidalen Zyste bei T11/12 gestellt und eine Hemilaminektomie mit Durotomie und Marsupialisation durchgeführt.

Operationsbefund

Es wurde eine Hemilaminektomie von links über T11/12 durchgeführt. Das epidurale Fett war vollständig verdrängt. Die Dura mater wölbte sich nach dorso-lateral im Bereich der Zyste vor, erschien von dunklerer Farbe und war fluktuierend. Nach der etwa 1 cm langen Durotomie über der Zyste floß Liquor cerebrospinalis sowie restliches Kontrastmittel unter hohem Druck ab. Die Ränder der Durotomiestelle wurden mit 6/0 Monocryl ausstülpend am umgebenden Gewebe adaptiert. Daraus resultierte ein „Aufspannen“ der äußeren Zystenlage. Der Wundverschluß erfolgte durch eine fortlaufende Naht der Faszie und Subkutis (3/0 Biosyn) sowie Einzelhefte der Haut (3/0 Resolon).

Zur Reduktion oxidativer, radikalbildender Prozesse wurde postoperativ Methylprednisolon (initial pOP 30 mg/kg, 2 Std. pOP 15 mg/kg, 6 Std. pOP 15 mg/kg und anschließend 2,5 mg/kg/Std über 24 Std), Vit E (30 mg/kg), Vit C (30 mg/kg) sowie Vit. B-Komplex verabreicht und die Katze unter Boxenruhe gehalten. Nach 6 Tagen wurde der Patient mit dem Rat zu absoluter Boxenruhe für ca. 6 Wochen, Antibiose und Vitamingabe für weitere 7 Tage entlassen. Physiotherapeutische Übungen wurden angeraten.

Vier Wochen nach dem Eingriff zeigte der Patient bereits eine deutliche Besserung des klinisch-neurologischen Zustandes. Ausser einer leicht „geduckten“ Haltung der Hintergliedmaßen war die klinisch-orthopädische und neurologische Untersuchung ohne besonderen Befund. Es bestand keine Harninkontinenz mehr. Bei der 2. Wiedervorstellung nach weiteren 5 Wochen war auch die Haltungsauffälligkeit nicht mehr vorhanden. Die letzte Kontrolluntersuchung vier Monate postoperativ blieb ebenfalls ohne besonderen Befund.

Diskussion

Das Vorliegen einer subarachnoidalen Zyste beim Tier ist ein seltenes Krankheitsbild. Während beim Hund einige Fälle diagnostiziert und beschrieben sind, sind dem Autor nur zwei veröffentlichte Fälle bei der Katze bekannt (SHAMIR et al. 1997, VIGNOLI et al. 1999).

GILSBACH (1992) unterscheidet beim *Menschen* grundsätzlich zwischen angeborenen und erworbenen Subarachnoidalzysten. Während FRYKMAN (1999) und SKEEN et al. (2003) beim *Hund* erworbene und angeborene Zysten vermuten, gehen sie insbesondere bei jungen Tieren von einer kongenitale Ätiologie aus. RYLANDER et al. (2002) und GNIRS et al. (2003) weisen auf ein vermehrtes Auftreten von Zysten beim Rottweiler hin und vermuten eine eventuelle erbliche Komponente. Der von VIGNOLI et al. (1999) beschriebene Fall einer *Katze* mit Subarachnoidalzyste trat zusammen mit einer ernährungsbedingten Osteodystrophie mit Lordose auf.

Im vorliegenden Fall der zwölfjährigen Katze ist kein auslösendes Trauma bekannt. Aufgrund des Alters scheint eine kongenitale Zyste jedoch unwahrscheinlich.

SKEEN et al. (2003) gehen davon aus, dass im Gegensatz zur Humanmedizin beim *Hund* ausschließlich intradurale Subarachnoidalzysten vorkommen. Auch SHAMIR et al. (1997) und VIGNOLI et al. (1999) beschreiben bei *Katzen* ausschließlich intradurale, subarachnoidale Zysten. Diese Ergebnisse decken sich mit unserem Fall.

Typischerweise liegen nach RYLANDER et al. (2002), GNIRS et al. (2003) und SKEEN et al. (2003) solche Zysten vorwiegend dorsal bzw. dorsolateral subarachnoidal. Das Myelogramm zeigte bei der von uns beschriebenen Katze ebenfalls eine dorsale subarachnoidale Lage.

Subarachnoidale Zysten beim *Hund* scheinen bevorzugt zwischen C1 und C3 sowie im kaudalen Bereich der Brustwirbelsäule aufzutreten (FRYKMAN 1999, SKEEN et al. 2003). In beiden publizierten Fallberichten über Subarachnoidalzysten bei der *Katze* traten die zystischen Gebilde im Bereich der kaudalen Brustwirbelsäule auf (T10/11: SHAMIR et al. 1997, T12/13: VIGNOLI et al. 1999). Auch hierin decken sich unsere Ergebnisse mit den beschriebenen Befunden.

Die von VIGNOLI et al. (1999) beschriebene „Tropfenform“ des Kontrastmittelstreifens konnten wir ebenfalls nachweisen.

Neben Lokalisation und röntgenologischer Erscheinung der Zysten fällt auf, dass sich die klinisch-neurologische Symptomatik der beschriebenen Fälle sehr ähnelt. Progressive Ataxie, Nachhandschwäche, Hypermetrie, fehlende Druckschmerzhaftigkeit der Wirbelsäule sowie Harninkontinenz traten bei fast allen beschriebenen Hunden und Katzen sowie auch in unserem Fall auf.

SKEEN et al. (2003) konnten bei *Hunden* mit Zysten im Brustwirbelsäulenbereich eine Neigung zur Harninkontinenz feststellen, die bei einer Lokalisation im Halswirbelsäulenbereich deutlich seltener auftrat. FRYKMAN (1999) beschreibt einen *Hund* mit je einer Subarachnoidalzyste bei C2/3 und T9, der Harninkontinenz zeigte. Beide von SHAMIR et al. (1997) und VIGNOLI et al. (1999) beschriebenen *Katzen* mit Subarachnoidalzysten im thorakalen Wirbelsäulenabschnitt zeigten Harninkontinenz. Dies war bei unserem Patienten ebenso der Fall.

Sowohl SHAMIR et al. (1997) als auch GALLOWAY et al. (1999), FRYKMAN (1999) und SKEEN et al. (2003) beschreiben die Myelographie als sicheres Nachweisverfahren zur Darstellung subarachnoidaler, zystischer Läsionen.

Auch wir konnten durch die Myelographie die Diagnose eines dorsal subarachnoidal liegenden, zystischen Gebildes stellen sowie den chirurgische Eingriff planen und durchführen.

Da viele Subarachnoidalzysten beim *Mensch* asymptomatisch sind, wird ein chirurgischer Eingriff nur nach erklärbarem Zusammenhang zwischen den auftretenden Symptomen und dem Vorliegen der Zyste durchgeführt. Die beschriebene Technik der vollständigen Zystenresektion hat in den meisten Fällen eine vollständige Heilung der Patienten zur Folge (KRISS et al. 1997, LEE et al. 2001, KUMAR et al. 2003).

Hinsichtlich der Therapiemethoden beim *Hund* werden zahlreiche Möglichkeiten beschrieben. SKEEN et al (2003) beschreiben den Fall eines konservativ behandelten Patienten bei dem sich keine Besserung des Zustandes einstellte. Andere Hunde zeigten bei reiner Fenestration der Zyste nach kurzer, anfänglicher Besserung des klinischen Bildes vielfach später eine deutliche Verschlechterung des Zustandes. SKEEN et al (2003) weisen daher auf die besseren Langzeitergebnisse nach Durektomie mit Zystenresektion bzw. Marsupialisation hin. Diese Ergebnisse scheinen mit denen von FRYKMAN (1999) übereinzustimmen. Ebenso beschreiben RYLANDER et al. (2002) und GNIRS et al. (2003) die meist guten postoperativen Befunde nach Zystenresektion. Auch im vorliegenden Fall bestätigt der Verlauf der

Erkrankung die operative Vorgehensweise mit Hemilaminektomie und Marsupialisation der Zyste als sinnvolle Therapieform.

Schlussfolgerungen

Bei der in unserer Klinik vorgestellten, zwölfjährigen Europäisch Kurzhaarkatze konnten die in der Literatur beschriebenen, klinisch-neurologischen Symptome wie progressive Ataxie, Hypermetrie, fehlende Druckschmerzhaftigkeit der Wirbelsäule und Harninkontinenz festgestellt werden. Die Lokalisation der Subarachnoidalzyste im thorakalen Wirbelsäulenabschnitt scheint für die Katze typisch zu sein. Gleichzeitig stützen die Befunde die Theorie von SKEEN et al. (2003), dass subarachnoidale Zysten im thorakalen Wirbelsäulenabschnitt zu Inkontinenz führen können. Unser Fall bestätigt den sicheren Nachweis subarachnoidaler Zysten durch die Myelographie. Die chirurgische Behandlung mit dauerhafter Eröffnung der Zyste scheint zu langfristiger Besserung des klinischen Zustandes zu führen und sollte daher der konservativen Therapie vorgezogen werden.

Literaturverzeichnis

Frykman, OF`son.: Spinal arachnoid cyst in four dogs: diagnosis, surgical treatment and follow-up results. J. of Small Animal Practice (1999): 40, 544-549.

Galloway, AM., Curtis, NC., Sommerlad, SF., Watt, PR.: Correlative imaging findings in seven dogs and one cat with spinal arachnoid cysts. Vet. Radiol. Ultrasound 1999 Sep-Oct; 40 (5): 445-452.

Gilsbach, J.M.: Arachnoidalzysten, in: Neurologie in Praxis und Klinik, Kapitel 7.110.

Gnirs, K., Ruel, Y., Blot, S., Begon, D., Rault, D., Delisle, F., Boulouha, L., Colle, MA., Carozzo, C., Moissonnier, P.: Spinal subarachnoid cysts in 13 dogs. Vet. Radiol. Ultrasound 2003 Jul.-Aug.; 44 (4): 404-408.

Kriss, TC., Kriss, VM.: Symptomatic spinal intradural arachnoid cyst development after lumbar myelography. Case report and review of the literature. Spine 1997 Mar. 1; 22 (5): 568-572.

Kumar, K., Malik, S., Schulte, PA.: Symptomatic spinal arachnoid cysts: report of two cases with review of the literature. Spine 2003 Jan. 15; 28 (2): E25-29.

Lee, HJ., Cho, DY.: Symptomatic spinal intradural arachnoid cysts in the pediatric age group: description of three new cases and review of the literature. Pediatr. Neurosurg. 2001 Oct; 35 (4): 181-187.

Rylander, H., Lipsitz, D., Berry, WL., Sturges, BK., Vernau, KM., Dickinson, PJ., Anor, SA., Higgins, RJ., Le Couteur, RA.: Retrospective analysis of spinal arachnoid cysts in 14 dogs. J. Vet. Intern. Med. 2002 Nov.-Dec.; 16 (6): 690-696.

Shamir, MH., Shahar, R., Aizenberg, I.: Subarachnoid cyst in a cat. J. Am. Hosp. Assoc. 1997 Mar-Apr; 33 (2): 123-125.

Skeen, TM., Olby, NJ., Munana, KR., Sharp, NJ.: Spinal arachnoid Cysts in 17 dogs. J. Am. Hosp. Assoc. 2003; 39: 271-282.

Sommer, IEC., Smit, LME.: Congenital supratentorial arachnoidal and giant cysts in children: a clinical study with arguments for a conservative approach. Child`s Nerv Syst. (1997) 13: 8-12.

Vignoli, M., Rossi, F., Sarli, G.: Spinal subarachnoid cyst in a cat. Vet. Radiol. Ultrasound, No. 2, 1999; 116-119.

Anschrift der Verfasser

Dr. Cetina Thiel und Dr. Oliver Lautersack, Kleintierklinik (Chirurgie) der JLU Giessen, Frankfurter Str. 108, 35392 Giessen